Anévrismes artériels des membres inférieurs

C. Laurian, P. Soury, F. Gigou, A. Mallios

Les anévrismes des membres inférieurs surviennent le plus souvent dans le cadre d'une polydystrophie anévrismale, les lésions athéroscléreuses y sont fréquemment associées. Les anévrismes poplités dominent largement cette pathologie en raison des complications qu'ils peuvent engendrer. L'ischémie aiguë en rapport avec l'occlusion de l'anévrisme en est la complication la plus délétère. Le traitement préventif des anévrismes asymptomatiques est bien établi, mais les critères de correction n'en sont pas consensuels. Les procédures chirurgicales, le plus souvent retenues, ne sont pas standardisées au niveau poplité, mais la reconstruction par un matériel autogène, plus souvent veineux, n'est plus discutée. Les procédures endovasculaires en sont la technique alternative, avec une perméabilité à moyen terme proche de la chirurgie, mais les indications en sont limitées par des critères cliniques et anatomiques.

© 2014 Elsevier Masson SAS. Tous droits réservés.

Mots-clés : Anévrisme poplité ; Anévrisme iliofémoral ; Chirurgie endovasculaire ; Polydystrophie anévrismale ; Athérosclérose

Plan

■ **Introduction** 1
■ **Physiopathologie** 2
Artériomégalie. Polydystrophie anévrismale 2
■ **Anévrismes poplités** 2
Histoire naturelle 2
Incidence 2
Définition. Topographie 2
Clinique 2
Explorations 2
Traitement 3
Indications 5
Résultats 6
■ **Autres anévrismes** 7
Anévrismes fémoraux 7
Anévrismes iliaques 7
■ **Autres étiologies** 7
Faux anévrismes 7
Anévrismes vrais 7
■ **Conclusion** 8

■ Introduction

L'augmentation de la durée de vie, les explorations ultrasonographiques des membres, expliquent la fréquence de dépistage de ces anévrismes.

L'artériomégalie représente une entité anatomoclinique associée à des lésions anévrismales ou polyanévrismales ; l'athérosclérose n'apparaît pas le facteur causal mais lui est associée.

Les anévrismes artériels siègent pour 16 % aux membres inférieurs, 90 % siègent sur les artères fémorales et poplitées. Les anévrismes poplités (AP) dominent cette pathologie et s'intègrent dans le cadre d'une polydystrophie anévrismale étendue.

Leur particularité est que la taille seule n'est pas un facteur de complications comme sur l'aorte abdominale. En effet, plus que la rupture, les complications thromboemboliques (anévrisme poplité) émaillent le plus souvent leur évolution.

Au plan thérapeutique, si la chirurgie reste la procédure de référence, le fait dominant est l'existence de procédures endovasculaires comme alternative. Ces techniques n'ont pas aujourd'hui atteint leur maturité ; par ailleurs, il persiste des incertitudes sur leur indication et leur perméabilité à long terme.

> *“ Point important*
>
> **Anévrismes artériels**
> - 16 % : anévrismes aux membres inférieurs
> - 90 % : anévrismes fémoraux et AP

Volume 9 > n°1 > avril 2014
http://dx.doi.org/10.1016/S2211-0364(13)57030-0

© 2014 Elsevier Masson SAS. Tous droits réservés. - Document téléchargé le 24/07/2014 par BIBLIOTHEQUE UNIVERSITE UPM - (1961)

Physiopathologie

Artériomégalie. Polydystrophie anévrismale

L'artériomégalie est une entité anatomoclinique et histologique associée à une maladie anévrismale ou polyanévrismale. Sa dominance se retrouve chez l'homme entre 60 et 70 ans. Elle concerne surtout les artères iliaque, fémorale et poplitée ; les vitesses circulatoires y sont lentes. La dystrophie anévrismale peut épargner l'étage aorto-iliaque et se limiter à l'étage fémoropoplité, ou bien s'étendre sur l'ensemble de l'axe aortopoplité.

Dans les formes étendues, cette dystrophie peut atteindre l'artère fémorale profonde, l'artère fémorale superficielle (AFS) proximale, voire le tronc tibiopéronier.

Des altérations génétiques diverses conduiraient à une fragmentation des lames élastiques et à une dilatation artérielle.

L'incidence vraie en est mal connue. Seul un large dépistage échographique et scanner permettrait de préciser cette donnée.

Il n'existe pas de similitude évolutive des éléments de la dystrophie anévrismale, si l'AP contient toujours du matériel thrombotique en raison de l'athérosclérose intriquée ; les autres topographies, iliaque commune, fémorale, en contiennent rarement.

Le facteur déclenchant des complications thromboemboliques de l'AP pourrait être en rapport avec les plicatures engendrées par les structures musculoligamentaires fixes et les facteurs positionnels du genou.

Anévrismes poplités

Ils dominent l'intérêt des anévrismes des membres inférieurs en raison des complications induites, conséquence des contraintes subies dans ce segment artériel.

Le traitement électif des AP asymptomatiques est généralement admis afin de prévenir ces complications.

Le manque de consensus thérapeutique domine cette pathologie en raison :

- du nombre limité de patients dans les séries chirurgicales ;
- des indications thérapeutiques mal définies ;
- des techniques chirurgicales non standardisées ;
- de l'introduction des techniques endovasculaires.

Histoire naturelle

Elle n'est pas homogène. Dans la littérature, 50 à 65 % des AP étaient symptomatiques, avec des symptômes ischémiques conséquence d'une thrombose chronique ou aiguë, et/ou des embolies distales (85 % des AP symptomatiques).

L'occlusion des artères de jambe par un mécanisme embolique est corrélée aux manifestations ischémiques et au pronostic du membre.

Les AP asymptomatiques, non traités, seraient associés à une fréquence de complications de 15 à 25 % à un an et de 60 à 75 % à cinq ans.

Il n'existe pas de consensus thérapeutique, mais la plupart recommandent une correction des AP asymptomatiques lorsqu'ils atteignent 20 mm et plus de diamètre ou en présence de thrombus pariétal.

Incidence

Les AP ont une prévalence inférieure à 1 %, mais sont les plus fréquents des anévrismes périphériques. Leur survenue est presque exclusive chez l'homme (96 %), ils sont découverts entre la sixième et la septième décade.

Les AP sont souvent associés à d'autres localisations :

- 50 à 60 % des patients présentent un AP controlatéral ;
- 40 à 60 % un anévrisme aortique ;
- 40 % un anévrisme fémoral.

Définition. Topographie

Une artère poplitée dont le diamètre est supérieur à 20 mm constitue un AP. Les suivis échographiques ont montré une faible progression en diamètre de 1 mm par an. Une plus rapide évolution surviendrait en cas d'anévrismes associés, controlatéral ou extrapoplité.

La topographie anatomique des AP n'est pas uniforme (implication thérapeutique) (Fig. 1).

La localisation la plus fréquente est le segment poplité haut sus-articulaire, entre l'arcade du grand adducteur et l'insertion des muscles gastrocnémiens.

L'AP peut s'étendre en bissac dans l'espace juxta-articulaire sous les muscles gastrocnémiens ; plus rarement l'AP s'étend sur l'artère poplitée sous-articulaire.

Clinique

Symptômes

Dans les séries récentes, le diagnostic de l'AP asymptomatique est fait à l'occasion d'un examen systématique, ou lors du bilan d'extension d'un anévrisme aortique, voire dans le cadre d'une pathologie athéroscléreuse.

Les manifestations ischémiques sont, elles, le fait d'une thrombose chronique ou aiguë de l'AP, voire d'une migration embolique distale.

Leur conséquence en serait une ischémie d'effort (45 % des patients), une ischémie critique (30 %), une ischémie aiguë à des degrés divers (15 %) et des lésions ischémiques distales (*blue toe syndrome*) (10 %).

Le volume de l'anévrisme est rarement responsable de complications de voisinage, veineuse (thrombose veineuse complication ou révélatrice de l'AP), voire compression du nerf sciatique.

La rupture exceptionnelle est le fait d'anévrismes de grosse taille (AP sus-articulaire).

Examen clinique

Une tuméfaction battante peut être visible dans l'espace sus-articulaire, mais parfois la reconnaissance de l'AP requiert un examen attentif de l'espace poplité.

Ailleurs, c'est un pouls poplité trop bien perçu qui attire l'attention.

Les pouls périphériques sont notifiés, enfin la recherche d'autres localisations est systématique, poplité controlatéral ou extrapoplité.

Ces éléments peuvent correspondre à différents profils artériels :

- AP perméable avec artères tibiales perméables ou occluses ;
- AP thrombosé avec une thrombose extensive (ischémie aiguë) ou avec lit d'aval perméable.

> *Point important*
>
> **Clinique : séries récentes**
> - Anévrisme poplité asymptomatique : 50 %
> - Anévrisme poplité symptomatique : 50 % (15 % ischémie aiguë)

Explorations

L'échographie-Doppler et le scanner permettent de faire le bilan complet de cette pathologie.

© 2014 Elsevier Masson SAS. Tous droits réservés. - Document téléchargé le 24/07/2014 par BIBLIOTHEQUE UNIVERSITE UPM - (1961)

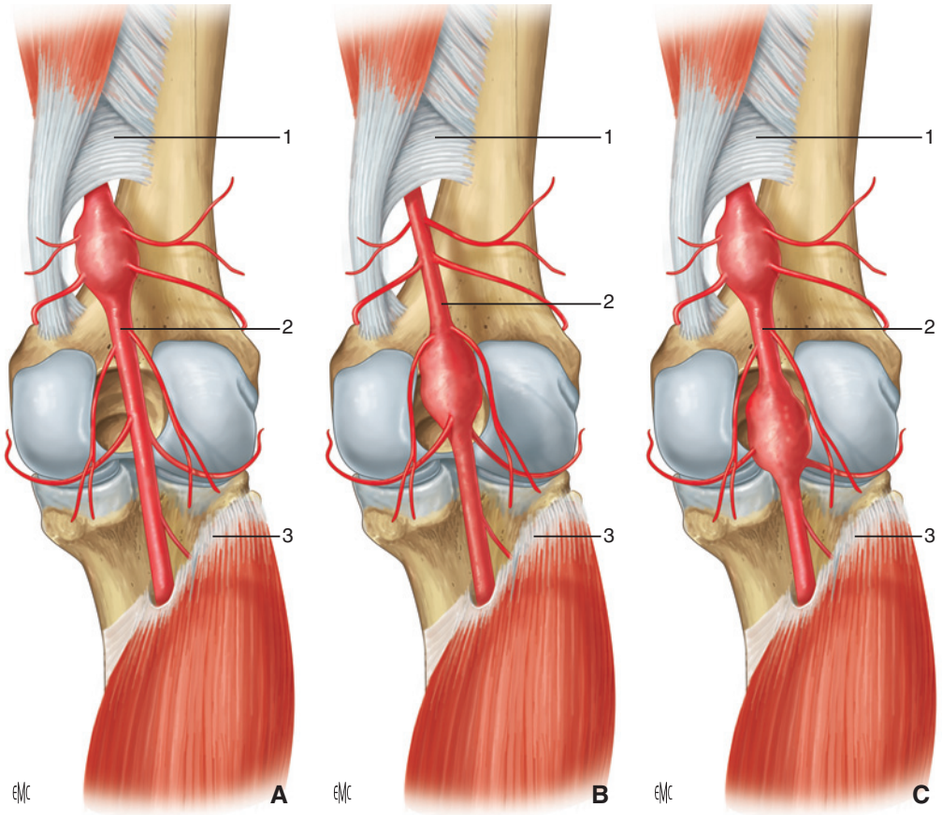

Figure 1. Disposition anatomique des anévrismes poplités (AP). 1. Hiatus tendineux des adducteurs ; 2. artère poplitée ; 3. arcade tendineuse de muscle soléaire.
A. AP de l'artère poplitée sus-articulaire.
B. AP juxta-articulaire.
C. AP étendu à l'artère poplitée sous-articulaire.

Échographie-Doppler

C'est l'examen de référence dans le diagnostic, la recherche d'autres localisations de la maladie anévrismale et dans la surveillance évolutive.

Les données recueillies concernent : le siège et l'étendue de l'anévrisme sur le segment poplité ; la forme fusiforme ou en bissac ; le diamètre maximal ; l'épaisseur du matériel thrombotique intraluminal ; enfin les artères tibiales perméables.

Scanner avec contraste et reconstruction en 3D (Fig. 2)

Il précise au mieux les données anatomiques locales et fait le bilan de la diffusion de la polydystrophie anévrismale. Il est réalisé systématiquement afin de cibler les lésions à surveiller. Il comprend des acquisitions en région aorto-iliaque et des membres inférieurs (Fig. 3).

Artériographie

Elle ne garde que peu d'indications.

En préopératoire, elle est réalisée si se discute une thrombolyse in situ devant une ischémie aiguë sans trouble sensitivomoteur.

Elle est retenue en peropératoire si l'indication de revascularisation ne peut être différée.

Elle est systématique en peropératoire au décours de toute reconstruction artérielle.

Figure 2. Scanner. Aspect d'anévrisme poplité en bissac.

Traitement

La chirurgie ouverte reste la technique de référence, mais les procédures endovasculaires évolutives justifient une attention particulière.

Chirurgie ouverte

Elle comprend le traitement de l'anévrisme et la reconstruction artérielle. Cependant, les techniques chirurgicales n'ont pas été standardisées. Leur évolution dans le temps, les différents aspects anatomiques, les recommandations diverses, expliquent cette situation.

Traitement de l'anévrisme poplité

La mise à plat de l'anévrisme avec ligature des collatérales artérielles représente la technique logique, elle nécessite l'exposition de l'ensemble de l'AP ; elle est plus délabrante pour les éléments du creux poplité.

© 2014 Elsevier Masson SAS. Tous droits réservés. - Document téléchargé le 24/07/2014 par BIBLIOTHEQUE UNIVERSITE UPM - (1961)

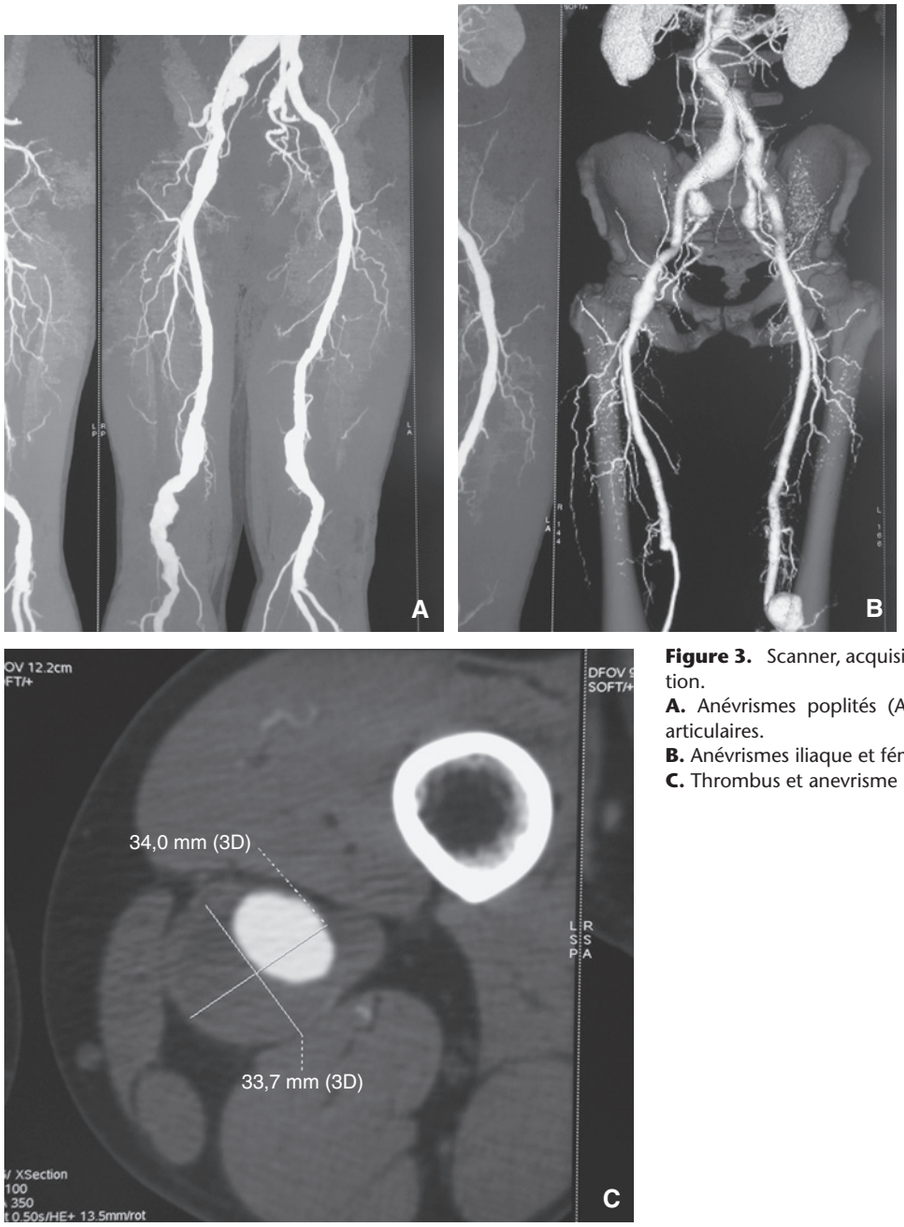

Figure 3. Scanner, acquisitions axiales et reconstruction.
A. Anévrismes poplités (AP) étendus sus- et sous-articulaires.
B. Anévrismes iliaque et fémoral associés.
C. Thrombus et anevrisme poplité sus-articulaire.

“ *Point fort*

Explorations diagnostiques
- Échographie-Doppler
- Scanner 3D
- Artériographie (ischémie aiguë)

L’alternative en est l’exclusion de l’AP avec une ligature proximale et distale. Elle est plus simple mais expose à la reperfusion des AP par la collatéralité (30 %). Elle est le plus souvent pratiquée dans les séries chirurgicales.

Ces gestes ne sont pas nécessaires s’il existe une thrombose aiguë ou chronique de l’AP.

Reconstruction artérielle (Fig. 4)

Elle doit s’adapter au matériel autogène disponible, à l’étendue de l’AP et aux éventuelles lésions athéroscléreuses associées.

“ *Point important*

Chirurgie
- Mise à plat de l’anévrisme ou exclusion ;
- Reconstruction artérielle :
  - pontage veineux saphène,
  - pontage par autogreffe artérielle,
  - pontage prothétique

La veine grande saphène est le matériel de référence, mais son incongruence avec le calibre artériel ne permet pas de reconstruction segmentaire. Elle est souvent associée à une exclusion de l’AP ; elle est utilisée pour les revascularisations étendues avec des anastomoses terminolatérales (incongruence) sur les artères d’amont et d’aval [1].

La transposition de l’AFS est une bonne alternative lorsque l’AFS proximale est peu pathologique.

© 2014 Elsevier Masson SAS. Tous droits réservés. - Document téléchargé le 24/07/2014 par BIBLIOTHEQUE UNIVERSITE UPM - (1961)

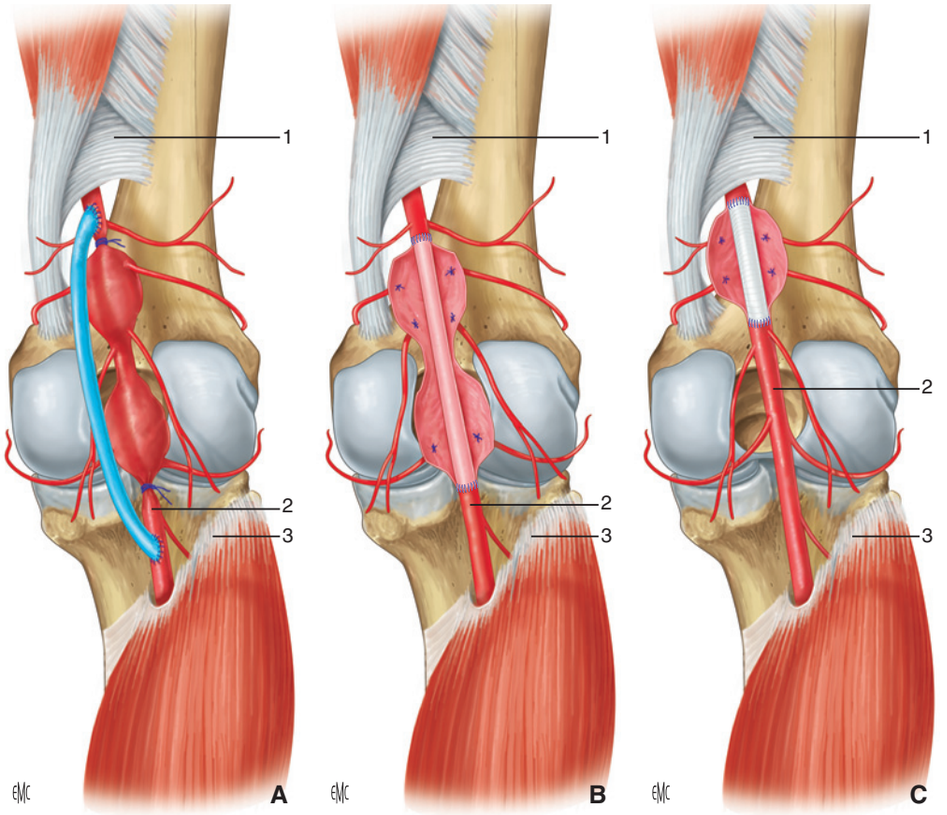

Figure 4. Techniques chirurgicales. 1. Hiatus tendineux des adducteurs ; 2. artère poplitée ; 3. arcade tendineuse du muscle soléaire.
A. Exclusion de l'anévrisme poplité et pontage veineux.
B. Mise à plat et remplacement par autogreffe artérielle.
C. Mise à plat et remplacement prothétique segmentaire.

Son intérêt est la parfaite congruence de calibre. L'AFS est remplacée par un matériel prothétique situé à distance de la zone de flexion. Son inconvénient est de nécessiter une plus large exposition chirurgicale [2].

Le matériel prothétique (de préférence polytétrafluoroéthylène [ePTFE]) peut être utilisé dans les anévrismes segmentaires de l'artère poplitée sus-articulaire. Il a une moindre perméabilité que le pontage autogène dans les revascularisations étendues (50 % à cinq ans).

> *Point important*
>
> **Chirurgie**
> - Mise à plat de l'AP : moindre complication évolutive
> - Pontage en matériel autogène : meilleure perméabilité

Procédure endovasculaire

L'extension de ces procédures aux membres inférieurs a conduit à traiter les AP par des endoprothèses couvertes.

Le matériel utilisé est fait d'une structure métallique de Nitinol (stent) avec une couverture de ePTFE. Il est le seul dispositif validé dans cette topographie.

La technique est moins invasive, la mise en place du stent simple par voie fémorale homolatérale si les critères anatomiques sont respectés.

Cependant, des insuffisances persistent :
- l'incongruence de calibre entre les artères proximale et distale nécessite l'utilisation de plusieurs stents ;
- la perfusion rétrograde par les collatérales perméables persiste ;
- le rapport du ou des stents avec la plicature positionnelle de l'artère poplitée sus-articulaire (bord supérieur de la patella ou passage des muscles gastrocnémiens) est source de thrombose ou de fragilisation du stent (Fig. 5).

Figure 5. Procédure endovasculaire. Exclusion de l'anévrisme poplité par trois stents couverts. Fracture des stents au niveau des superpositions (flèches).

Indications

Les indications thérapeutiques reposent sur des critères cliniques, des critères anatomiques et sur le terrain.

© 2014 Elsevier Masson SAS. Tous droits réservés. - Document téléchargé le 24/07/2014 par BIBLIOTHEQUE UNIVERSITE UPM - (1961)

Indications cliniques

Anévrisme asymptomatique perméable

La correction de l'AP est retenue à partir d'un diamètre de 20 à 30 mm quel que soit le matériel thrombotique intraluminal. Il n'y a pas de consensus concernant l'importance du thrombus et la perméabilité des artères tibiales. C'est l'indication le plus souvent retenue dans les séries récentes (50 à 80 %) [3, 4].

Des comorbidités associées, une espérance de vie limitée, font discuter une procédure endovasculaire ou une simple surveillance.

Anévrisme symptomatique

Si l'anévrisme est perméable, les symptômes ischémiques justifient toujours une correction chirurgicale quel que soit le diamètre de l'anévrisme, la procédure endovasculaire est plus rarement retenue.

Les occlusions chroniques de l'AP ne justifient pas de revascularisation lorsqu'elles sont bien tolérées sur le plan clinique. Elles rejoignent les indications de revascularisation des occlusions fémoropoplitées.

Thrombose anévrismale aiguë

L'ischémie aiguë est la plus grave des complications de l'AP ; elle est révélatrice ou complique l'AP de 17 à 46 % des cas (cohorte ancienne). Elle nécessite une prise en charge urgente. En l'absence de revascularisation, une amputation de cuisse fut rapportée pour plus de 40 % des patients.

Deux stratégies se distinguent en fonction du tableau clinique [5, 6].

Un déficit sensitivomoteur nécessite une revascularisation urgente afin d'éviter les délais nécessaires à l'artériographie et la thrombolyse. Une artériographie peropératoire identifiant une artère distale perméable doit conduire à un pontage veineux saphène, retenu en raison d'une meilleure perméabilité.

En l'absence de déficit sensitivomoteur et de souffrance musculaire, l'artériographie est un élément essentiel de décision.

Si une artère tibiale est identifiée, une revascularisation est retenue d'emblée.

En l'absence d'artère tibiale visualisée, une thrombolyse in situ est retenue pendant 12 à 24 heures. La thrombolyse de l'AP et d'une artère tibiale doit conduire à une revascularisation précoce dans les 24 heures.

La procédure endovasculaire n'est pas recommandée dans ce tableau.

> **“ Point fort**
>
> **Indications cliniques**
> - AP asymptomatique : chirurgie ou endovasculaire
> - AP symptomatique : chirurgie
> - AP avec ischémie aiguë : ± thrombolyse, chirurgie

Indications anatomiques

Chirurgie

Elle est toujours possible quels que soient les aspects anatomiques (plicature, extension de l'anévrisme ou lésions athéroscléreuses associées). Le facteur limitant est l'absence de matériel autogène disponible.

L'existence d'anévrismes homolatéraux associés ne doit pas modifier l'attitude thérapeutique. L'AP domine le pronostic. Une chirurgie en un temps de plusieurs localisations est rarement retenue.

Procédure endovasculaire

Elle est surtout retenue dans les AP asymptomatiques en l'absence de matériel autogène disponible ou si coexistent de nombreuses comorbidités.

Son indication répond à certains critères anatomiques [7–9] :
- AP segmentaire sans tortuosité ;
- diamètre de l'AFS inférieur à 12 mm (matériel disponible) ;
- perméabilité des artères tibiales ;
- absence d'extension anévrismale sur l'artère poplitée sous-articulaire.

La recommandation de limiter la flexion du genou à 90° peut altérer la qualité de vie.

> **“ Point important**
>
> **Procédure endovasculaire**
> - Critères cliniques
> - Critères anatomiques

Résultats

Le traitement chirurgical comme les procédures endovasculaires ne sont pas standardisés. Par ailleurs, les séries limitées ne permettent qu'une appréciation globale des résultats du traitement de l'AP.

Traitement chirurgical

La mortalité postopératoire est faible, inférieure à 1 % ; elle atteint 4 % dans le groupe des ischémies aiguës.

La perte du membre est de 2 à 8 % dans le groupe ischémie aiguë.

La perméabilité de la revascularisation est dépendante de la présentation clinique et du matériel utilisé.

Cependant, les données suivantes peuvent être retenues [1, 10–12].

La perméabilité globale à cinq ans est de 75 % de perméabilité primaire et de 87 % de perméabilité secondaire, avec une perméabilité supérieure des pontages autogènes (85–94 %) par rapport aux pontages prothétiques (50–63 %).

La conservation du membre à cinq ans serait de 97 %.

Les complications de la chirurgie sont de deux types :
- les complications communes à l'exposition de la région poplitée et du prélèvement du matériel autogène : retard de cicatrisation, œdème, retour progressif à une fonction normale ;
- les complications propres à la technique.

L'exclusion simple de l'AP peut conduire à une perfusion résiduelle de l'anévrisme par les collatérales et à une expansion persistante de l'AP (15–30 %). Un traitement propre peut être nécessaire [10] (Fig. 6).

Procédure endovasculaire

La comparaison avec la chirurgie est difficile, car la procédure endovasculaire a été le plus souvent réservée aux AP asymptomatiques avec des critères anatomiques non consensuels (anévrisme segmentaire, artères tibiales perméables).

Perméabilité

Basées sur des séries limitées, les données suivantes peuvent être retenues :
- à un an, perméabilité primaire de 83 %, perméabilité secondaire de 86 % ;
- à cinq ans (une seule étude), perméabilité de 70 à 76 % [3, 4, 9].

Sur les cohortes sélectionnées, il n'existe pas de différence significative avec la chirurgie. Ainsi, la procédure endovasculaire en présence d'une anatomie simple avec un bon lit d'aval est raisonnable, avec des résultats peu différents de la chirurgie.

Complications

Deux complications dominent l'évolution des procédures endovasculaires : la thrombose et les endofuites.

L'occlusion du stent couvert, souvent précoce, a été rapportée jusqu'à 30 % à cinq ans. Une conversion chirurgicale était le plus souvent retenue. La survenue d'endofuites (type I, surtout

© 2014 Elsevier Masson SAS. Tous droits réservés. - Document téléchargé le 24/07/2014 par BIBLIOTHEQUE UNIVERSITE UPM - (1961)

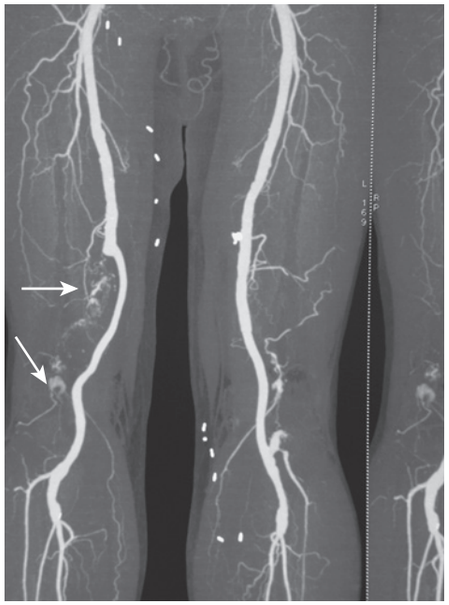

Figure 6. Chirurgie : exclusion-pontage veineux saphène. Perfusion de l'anévrisme poplité par les collatérales. Mise à plat secondaire.

II et III) avec expansion anévrismale fut de l'ordre de 15 à 20 %. Elles peuvent être traitées par voie endovasculaire ou conversion chirurgicale [4, 9].

La proximité de l'extrémité du stent ou leur superposition dans la zone de flexion de l'artère poplitée en serait la cause dominante.

> *Point important*
>
> **Reconstruction artérielle**
> • Perméabilité chirurgie / endovasculaire peu différente à cinq ans
> • Endofuite, réinterventions, plus fréquentes pour l'endovasculaire

Ces différentes complications justifient une surveillance annuelle par échographie-Doppler afin de suivre la reconstruction artérielle, ainsi que le diamètre anévrismal, et la détection des fuites.

■ Autres anévrismes

Anévrismes fémoraux

Les plus fréquents, ils se distinguent des précédents par l'absence de complication thromboembolique (thrombus intraluminal rare), et par leur simplicité diagnostique et thérapeutique. Trois localisations peuvent être identifiées.

Anévrisme de l'artère fémorale commune

Le diamètre de 25 à 30 mm est retenu. Il représente 20 % des anévrismes des membres. Le plus souvent asymptomatique, il est dépisté au cours de l'examen clinique ou d'un bilan échographique.

Les explorations ne sont pas différentes de celles de l'AP (échographie-Doppler, scanner). Le traitement en est la mise à plat et la reconstruction par un court segment prothétique (ePTFE).

Anévrisme de l'artère fémorale profonde

Localisation rare, il survient dans le cadre d'une polydystrophie étendue. Plus souvent asymptomatique, l'augmentation de diamètre doit conduire à un remplacement prothétique.

Anévrisme de l'artère fémorale superficielle

Il survient dans le même contexte que précédemment. Révélé par une masse pulsatile et des douleurs, il siège au tiers moyen de l'AFS. Le remplacement prothétique est plus souvent retenu qu'une procédure endovasculaire.

Anévrismes iliaques

Les anévrismes de l'artère iliaque commune (hors extension d'un anévrisme aortique) sont peu fréquents. Ils s'inscrivent aussi dans le cadre d'une polydystrophie anévrismale, souvent associés à un anévrisme des artères iliaque interne ou fémorale commune.

Ils sont souvent bilatéraux, surviennent chez l'homme et sont rarement symptomatiques. L'indication de traitement est retenue pour des diamètres supérieurs à 35 à 40 mm.

La chirurgie est plus souvent conventionnelle qu'endovasculaire.

Les anévrismes de l'artère iliaque externe sont exceptionnels.

■ Autres étiologies

Peuvent se distinguer les faux anévrismes des anévrismes vrais d'étiologie diverse. Il n'y a pas eu d'innovations diagnostiques ni thérapeutiques récentes dans ce cadre.

Faux anévrismes

Leur fréquence a considérablement diminué en raison de l'amélioration des pratiques.

Faux anévrismes iatrogènes

Les anévrismes postchirurgicaux sont la conséquence d'une déhiscence entre prothèse et artère réceptrice. Leur siège dominant était fémoral, complication d'une prothèse aortobifémorale. La constatation d'une masse pulsatile ou leur diagnostic lors d'une surveillance échographique sont habituels. Une correction chirurgicale est retenue en raison de leur tendance évolutive ; elle relève de l'interposition d'un court segment prothétique.

Leurs complications sont celles des abords itératifs du trépied fémoral.

L'utilisation au cours de ces procédures d'introducteurs de gros calibre était la cause de faux anévrismes après procédure endovasculaire.

La miniaturisation des introducteurs, l'utilisation de système de fermeture percutanée, en ont réduit la fréquence.

Faux anévrismes non iatrogènes

Les anévrismes post-traumatiques (accident de la voie publique) intéressent surtout les artères fémorale superficielle ou poplitée. Ils sont la conséquence d'un arrachement de collatérales ou d'embrochement du pédicule artériel par un fragment osseux.

Les faux anévrismes associés à la maladie de Behçet, peu fréquents, siègent avec prédilection sur l'artère poplitée. La résection large de la zone pathologique et une revascularisation à distance permettent d'en améliorer les résultats.

Anévrismes vrais

Ils peuvent être la conséquence d'une compression extrinsèque, survenir sur une artère normale ou dysplasique, ou être la conséquence d'un processus infectieux.

Anévrismes et compression extrinsèque : ils sont la conséquence d'une compression musculoligamentaire (artère poplitée piégée) ou osseuse (exostose fémorale ou tibiale).

© 2014 Elsevier Masson SAS. Tous droits réservés. - Document téléchargé le 24/07/2014 par BIBLIOTHEQUE UNIVERSITE UPM - (1961)

Anévrismes et malformations vasculaires : l'hyperdébit en amont de shunts artérioveineux explique la survenue possible d'anévrisme. Leur évolution peut nécessiter leur traitement.

Anévrisme sur une artère embryonnaire : l'artère sciatique persistante est un résidu embryonnaire dysplasique. L'évolution anévrismale proximale en est une complication possible.

Anévrismes infectieux : ils représentent 2 à 3 % des AP. Staphylocoque, streptocoque et salmonelle en sont les principaux agents infectieux.

Ils sont la conséquence soit d'une greffe bactérienne sur des lésions athéroscléreuses, soit d'une embolie septique d'origine aortique.

Conclusion

Les anévrismes des membres inférieurs sont dominés par la pathologie polydystrophique dont la localisation la plus à risque est l'artère poplitée.

Les AP focalisent les préoccupations médicales.

Le traitement de référence est chirurgical mais peu standardisé, le traitement endovasculaire qui en est l'alternative garde des indications limitées en raison des critères d'éligibilité clinique et anatomique.

La reconstruction artérielle avec du matériel autogène veineux ou artériel reste une préoccupation première en raison de leur perméabilité supérieure à long terme.

Références

[1] Huang Y, Gloviczki P, Noël AA. Early complications and long-term outcome after open surgical treatment of popliteal artery aneurysms: is exclusion with saphenous vein bypass still the gold standard? *J Vasc Surg* 2007;**45**:706–15.

[2] Paraskevas N, Castier Y, Fukui S. Superficial femoral artery autograft reconstruction in the treatment of popliteal artery aneurysm: long-term outcome. *J Vasc Surg* 2008;**48**: 311–6.

[3] Antonello M, Frigatti P, Battocchio P, Lepidi S, Dall'Antonia A, Deriu GP, et al. Endovascular treatment of asymptomatic popliteal aneurysms: 8-years concurrent comparison with open repair. *J Cardiovasc Surg* 2007;**48**:267–74.

[4] Tielliu IF, Verhoeven EL, Zeebregts CJ, Prins TR, Span MM, van den Dungen JJ. Endovascular treatment of popliteal artery aneurysms: results of a prospective cohort study. *J Vasc Surg* 2005;**41**: 561–7.

[5] Ravn H, Borck M. Popliteal artery aneurysm with acute ischemia in 229 patients. Outcome after thrombolytic and surgical therapy. *Eur J Vasc Endovasc Surg* 2007;**33**: 690–5.

[6] Robinson 3rd WP, Belkin M. Acute limb ischemia due to popliteal artery aneurysm: a continuing surgical challenge. *Semin Vasc Surg* 2009;**22**:17–24.

[7] Moore RD, Hill AB. Open versus endovascular repair of popliteal artery aneurysms. *J Vasc Surg* 2010;**51**:271–6.

[8] Geraghty PJ. Endovascular treatment of lower extremity aneurysms. *Semin Vasc Surg* 2008;**21**:195–9.

[9] Midy D, Berard X, Ferdani M, Alric P, Brizzi V, Ducasse E, et al. A retrospective multicenter study of endovascular treatment of popliteal artery aneurysm. *J Vasc Surg* 2010;**51**: 850–6.

[10] Johnson ON, Slidell MB, Macsata RA. Outcomes of surgical management for popliteal artery aneurysms: an analysis of 583 cases. *J Vasc Surg* 2008;**48**:845–51.

[11] Ravn H, Wanhainen A, Bjorck M, on behalf of the Swedish Vascular Registry. Surgical technique and long-term results after popliteal artery aneurysm repair: results from 717 legs. *J Vasc Surg* 2007;**46**: 236–43.

[12] Davies RS, Wall M, Rai S, Simms MH, Vohra RK, Bradbury AW, et al. Long-term results of surgical repair of popliteal artery aneurysm. *Eur J Vasc Endovasc Surg* 2007;**34**:714–8.

C. Laurian (claurian@gmail.com).
P. Soury.
F. Gigou.
A. Mallios.
Service de chirurgie vasculaire, Groupe hospitalier Paris Saint-Joseph, 185, rue Raymond-Losserand, 75014 Paris, France.

Toute référence à cet article doit porter la mention : Laurian C, Soury P, Gigou F, Mallios A. Anévrismes artériels des membres inférieurs. EMC - Angéiologie 2014;9(1):1-8 [Article 19-1630].

Disponibles sur www.em-consulte.com

Arbres décisionnels | Iconographies supplémentaires | Vidéos/ Animations | Documents légaux | Information au patient | Informations supplémentaires | Auto-évaluations | Cas clinique

© 2014 Elsevier Masson SAS. Tous droits réservés. - Document téléchargé le 24/07/2014 par BIBLIOTHEQUE UNIVERSITE UPM - (1961)

Cet article comporte également le contenu multimédia suivant, accessible en ligne sur em-consulte.com et em-premium.com :

1 autoévaluation

Cliquez ici

4 iconographies supplémentaires

Iconosup 10

Procédure endovasculaire. Plicature sur et sous l'anévrisme poplité. Contre-indication anatomique à l'endovasculaire.

Cliquez ici

Iconosup 7

Aspects des anévrismes poplités (AP) en artériographie.

a. AP étendu sus- et sous-articulaire associé à des plicatures.

b. AP segmentaire juxta-articulaire.

Cliquez ici

Iconosup 8

Transposition artérielle autologue.

a. Contrôle de l'artère poplitée en amont de l'anévrisme poplité.

b. Mise à plat, reconstruction artérielle par l'artère fémorale superficielle.

c. Contrôle artériographique.

Cliquez ici

Iconosup 9

Vue peropératoire d'un anévrisme poplité (AP) segmentaire.

a. AP sacciforme.

b. Thrombus intra-anévrismal.

c. Reconstruction par pontage prothétique segmentaire.

Cliquez ici

Cliquez ici pour télécharger le PDF des iconographies supplémentaires

© 2014 Elsevier Masson SAS. Tous droits réservés. - Document téléchargé le 24/07/2014 par BIBLIOTHEQUE UNIVERSITE UPM - (1961)