

Radiographies du thorax et de l'abdomen sans préparation à l'ère du *choosing wisely*

Dre MARIE LAURENT^a, Dr ROMAIN PITTIER^b et Dre FLORENCE SELZ AMAUDRUZ^c

Rev Med Suisse 2021; 17: 1357-9

Les radiographies du thorax et de l'abdomen sans préparation sont largement utilisées dans la pratique quotidienne du médecin urgentiste. Le concept *choosing wisely* implique une médecine plus efficiente incitant, entre autres, à éviter les investigations n'ayant pas d'impact significatif sur la prise en charge thérapeutique des patients. Dans ce contexte, les indications à ces 2 examens, que ce soit dans le cadre d'une consultation aux urgences, d'une admission hospitalière ou d'un bilan préopératoire, ont été revues.

The chest and plain abdominal radiography in the era of *choosing wisely*

Chest x-ray and plain abdominal radiography are widely used in the daily practice of the emergency physician. The concept of «Choosing Wisely» implies a more efficient medicine that encourages, among other things, the avoidance of investigations that do not have a significant impact on the therapeutic management of patient. In this context, indications for these two imaging examinations were reviewed, whether in the context of a consultation in the emergency department, a hospital admission or a preoperative check-up.

INTRODUCTION

Les radiographies du thorax (RxT) en bilan d'admission ou en bilan préopératoire, ainsi que celles de l'abdomen sans préparation (ASP) sont à l'heure actuelle remises en question. Le nombre d'examens radiologiques effectués dans les services d'urgence a augmenté ces dernières années, exposant ainsi les patients de manière répétée à des rayonnements. Notons qu'une irradiation de 100 mSV correspond à un risque de carcinome radio-induit de 1% supplémentaire¹ (tableau 1).

Cet article a pour objectif de guider le praticien lors de la prescription de ces examens radiologiques à l'heure du *Choosing Wisely*.

^aService d'anesthésie, Centre hospitalier du Haut-Valais (SZO), Hôpital de Viège, 3930 Viège, ^bService des urgences, CHUV, 1011 Lausanne, ^cService des urgences, Centre hospitalier du Valais Romand (CHVR), Hôpital de Sion, 1951 Sion
laurent_m@bluewin.ch | pittier.romain@gmail.com
florence.selzamaudruz@hopitalvs.ch

RADIOGRAPHIE DU THORAX À L'ADMISSION

La RxT est l'examen radiologique le plus souvent réalisé aux États-Unis.⁵ En Suisse, c'est au cours du deuxième conflit mondial, dans le cadre du dépistage de la tuberculose, que ce cliché est devenu un examen de routine⁶ (figure 1). D'abord réservé aux soldats, la pratique s'est ensuite étendue à la population.^{5,6}

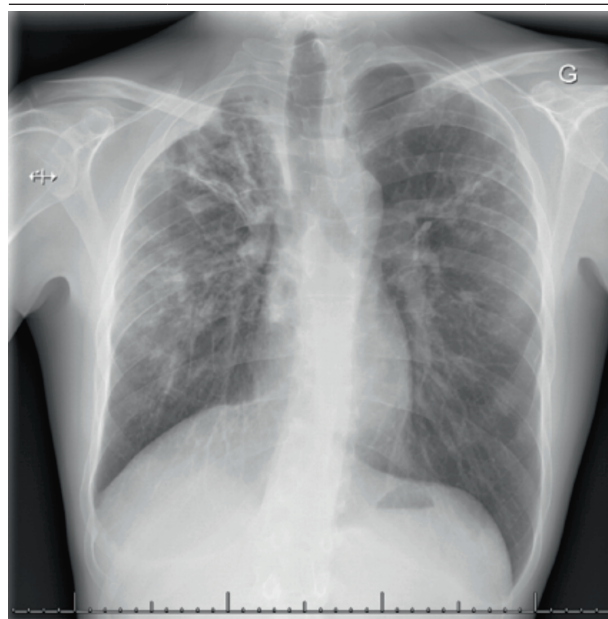
TABLEAU 1 Doses d'irradiations de quelques examens radiologiques

Examen radiologique	Doses d'irradiations
RxT	0,1 mSV
ASP	0,7-2 mSV
UroCT	9,6-12,6 mSV
CT-scan low dose	1,6-2,1 mSV
CT-scan abdominal	10 mSV

(Adapté des réf. 2-4).

FIG 1 Radiographie du thorax montrant une tuberculose

Hôpital du Valais – Centre hospitalier du Valais Romand.



En 1983, la Food and Drug Administration des États-Unis recommandait de ne plus réaliser de RxT systématiquement lors de l'admission hospitalière.⁵ Son utilité comme examen de routine commençait déjà à être mise en doute.

La RxT est réalisée de routine, à l'admission, dans de nombreux hôpitaux.⁷ Dans la plupart des cas, seuls des signes chroniques, connus et stables, sont mis en évidence.⁸ En l'absence de symptômes cardiorespiratoires, le cliché thoracique de routine modifie la prise en charge chez seulement 3,6% des patients.⁷

La RxT ne semble en conséquence justifiée que lors de l'investigation d'une plainte cardiopulmonaire, d'un état fébrile ou d'un syndrome inflammatoire. L'indication pourra s'étendre au bilan d'un état confusionnel aigu et dans les cas où l'anamnèse et l'examen clinique ne sont pas fiables (troubles cognitifs, intoxication).^{5,8}

L'incidence de profil est utilisée comme complément pour étudier l'espace rétrocardiaque, rétrosternal, ou préciser la localisation anatomique d'anomalies visualisées sur le cliché de face. Son interprétation peut être difficile et double la dose d'irradiation. Elle n'est donc pas indiquée de routine.⁹

RADIOGRAPHIE DU THORAX DANS LE CADRE D'UN BILAN PRÉOPÉRATOIRE

La RxT ne devrait pas être proposée de routine dans le bilan préopératoire d'un patient sans signe d'atteinte cardiopulmonaire.¹⁰ Une étude canadienne ayant inclus 1000 examens thoraciques effectués de routine, avant une intervention chirurgicale élective, révèle que 7,4% des patients présentaient une anomalie radiologique. La prise en charge peropératoire ne fut toutefois modifiée chez aucun d'entre eux.¹¹

La RxT ne devrait faire partie du bilan préopératoire que dans le cadre d'opérations à haut risque, pour les patients âgés de plus de 70 ans connus pour des comorbidités cardiopulmonaires, ainsi que dans les cas où l'anamnèse et l'examen clinique ne sont pas fiables.^{10,12} Le **tableau 2** propose des indications à la réalisation d'une RxT selon la littérature.^{5,7,8,10,12}

RADIOGRAPHIE D'ABDOMEN SANS PRÉPARATION

En fonction du tableau clinique, plus de 70% des patients bénéficiant d'une ASP vont nécessiter un examen radiologique complémentaire.²

En l'absence de recommandations suisses et en se basant notamment sur différentes guidelines radiologiques internationales,¹³⁻¹⁷ nous commentons ci-dessous des indications à l'ASP, qui sont résumées dans le **tableau 3**.

Suspicion d'iléus

La suspicion d'iléus représente 30% des prescriptions d'ASP.² Devant une mortalité pouvant atteindre 25% en cas d'ischémie associée, le bilan radiologique joue un rôle clé dans le diagnostic et la prise en charge.¹⁶

En raison de sa facilité d'accès, l'ASP a longtemps été l'examen de premier choix lors de suspicion d'iléus. Cependant, avec une sensibilité (46-69%) et une spécificité (57-67%) modérées, cet examen est souvent inutile. Celles du CT-scan sont respectivement de 91 et 89%.¹⁸

Plus récemment, l'ultrason (US) a également fait ses preuves dans le diagnostic de l'iléus. Sa sensibilité est de 92% et sa spécificité de 97%.¹⁸ Sa précision dans la détection de l'iléus est comparable à celle du CT-scan et est supérieure à celle de l'ASP. Cependant, les preuves de son utilité, pour mettre en évidence une ischémie de l'intestin grêle et poser l'indication à une intervention chirurgicale en urgence, sont limitées.¹⁸

L'US est pratique, peu coûteux et peut être réalisé au chevet du patient, en particulier dans un service d'urgences. L'examen est recommandé comme étape préliminaire pour la gestion de l'abdomen aigu. Il sera combiné au CT-scan, plus précis pour définir la localisation, la cause et la gravité de l'obstruction.¹⁸

Suspicion de perforation digestive

La sensibilité de l'ASP varie alors entre 51 et 83%.⁴ L'absence d'air libre sous-diaphragmatique ne permet pas d'écarter une perforation digestive.² Le CT-scan demeure l'examen de choix car il donne non seulement des indications anatomiques plus précises mais permet également l'établissement de diagnostics alternatifs.⁴

TABLEAU 2		Indications proposées pour une radiographie du thorax
Prise en charge médicale, admission hospitalière		
<ul style="list-style-type: none"> • Symptômes/signes d'atteinte cardiopulmonaire aiguë • Anamnèse/examen clinique non fiables; troubles cognitifs, intoxication, patient non collaborant • Investigation d'un état fébrile et/ou d'un syndrome inflammatoire, sans piste clinique claire 		
Bilan préopératoire		
<ul style="list-style-type: none"> • Symptômes/signes d'atteinte cardiopulmonaire aiguë • Anamnèse/examen clinique non fiables; troubles cognitifs, intoxication, patient non collaborant • Chirurgie à haut risque (chirurgie cardiaque, thoracique, aortique, vasculaire majeure, transplantation cardiaque, pulmonaire, hépatique ou rénale) • Patients âgés de > 70 ans avec atteinte cardiopulmonaire connue 		

(Adapté des réf. 5,7,8,10,12).

TABLEAU 3		Indications suggérées par les auteurs pour la réalisation d'un ASP	
ASP: radiographie de l'abdomen sans préparation.			
Indications suggérées pour les ASP	OUI	NON	
Suspicion d'iléus		X	
Suspicion de perforation digestive		X	
Ingestion de corps étrangers (sauf body packing)	X		
Suivi des lithiases urinaires	X		
Maladie inflammatoire chronique du tube digestif (sauf recherche d'un mégacolon toxique)		X	
Constipation chez les patients âgés et/ou souffrant d'une maladie psychiatrique	X		

(Adapté des réf. 2,4,13-18,20).

TABLEAU 4 Opacité radiologique des corps étrangers

Matériaux	Caractéristique
Matériaux organiques (bois, os de poulet...)	Radiotransparent
Plastique	Radiotransparent
Pierre	Radio-opaque
Verre	Radio-opaque
Métal (à l'exception de l'aluminium fin)	Radio-opaque

(Adapté de réf. 19).

Ingestion de corps étrangers

L'imagerie est requise si le patient présente des symptômes, si le corps étranger ingéré est toxique (piles, body packing) ou si une intervention chirurgicale est envisagée.⁴ Pour autant que le corps étranger soit radio-opaque (**tableau 4**), l'ASP a une sensibilité de 90% et une spécificité de 100%.^{4,19} Elle est l'imagerie de choix tant pour le diagnostic initial que pour le suivi.

Le body packing reste un cas particulier où l'utilisation de l'ASP donne lieu à un nombre élevé de faux négatifs (surprojection de matières fécales ou méthode d'emballage spécifique). La réalisation d'un CT-scan est alors préconisée.⁴

Suivi des lithiases urinaires

Présentant une sensibilité de plus de 95%, l'uroCT est à ce jour l'examen de choix pour la détection de l'urolithiase.^{2,17} L'ASP garde toutefois une place dans le suivi chez les patients présentant des symptômes récurrents, pour autant que la lithiase soit radio-opaque.^{2,17}

Exacerbation d'une maladie inflammatoire chronique du tube digestif

L'ASP n'est plus l'examen de choix pour la démarche diagnostique. Toutefois, il reste indiqué pour la recherche de compli-

cations, dans le suivi journalier d'un possible développement de mégacolon toxique, par exemple.²⁰

Constipation

En Suisse, la suspicion de constipation représente environ 30% des motifs de réalisation d'ASP.² À l'étranger, seules les recommandations françaises retiennent cette indication et uniquement dans les cas de patients souffrant de maladie psychiatrique ou chez les patients âgés.^{2,14}

CONCLUSION

Le choix de réaliser un bilan radiologique doit répondre au besoin d'investiguer une suspicion clinique. Dans l'optique d'une pratique réfléchie, une utilisation raisonnable et appropriée des examens radiologiques serait conforme au principe du *choosing wisely* et permettrait de diminuer les coûts ainsi que les doses d'irradiations. La mise en place de guidelines permettrait d'éclairer le médecin prescripteur et de réduire le nombre d'exams inutiles.

Conflit d'intérêts: Les auteurs n'ont déclaré aucun conflit d'intérêts en relation avec cet article.

IMPLICATIONS PRATIQUES

- La radiographie du thorax (RxT) effectuée «de routine», sans la nécessité de répondre à une question pouvant influencer la prise en charge, n'est pas justifiée
- La RxT ne devrait être réalisée lors du bilan préopératoire que chez les patients avec une atteinte cardiopulmonaire aiguë, dans les cas où l'anamnèse ou l'examen clinique ne sont pas fiables, dans ceux de chirurgie jugés à haut risque, et chez les patients âgés de > 70 ans avec une atteinte cardiopulmonaire connue
- La prescription d'un abdomen sans préparation ne doit être effectuée que si le résultat de l'examen a une influence sur la prise en charge

1 Knüsli C, Walter M, Nidecker A, et al. Soyons vigilants : la radioprotection s'érode ! Bull Med Suisses 2018;99:703-6.
2 **Bertin CL, Ponthus S, Vivekanantham H, et al. Overuse of Plain Abdominal Radiography in Emergency Departments: A Retrospective Cohort Study. BMC Health Serv Res 2019;19:36.
3 Morandi E, Kherad O, Chollet Y, et al. Colique néphrétique : nouveautés sur la prise en charge aux urgences. Rev Med Suisse 2016;12:256-60.
4 *Gans SL, Stoker J, Boermeester MA. Plain Abdominal Radiography in Acute Abdominal Pain; Past, Present, and Future. Int J Gen Med 2012;5:525-33.
5 **Verma V, Vasudevan V, Jinnur P, et al. The Utility of Routine Admission Chest X-Ray Films on Patient Care. Eur J Intern Med 2011;22:286-8.
6 Mancuso JD. Tuberculosis Screening and Control in the US Military in War and Peace. Am J Public Health 2017;107:60-7.

7 Malnick S, Duek G, Beilinson N et al. Routine Chest X-Ray on Hospital Admission: Does it Contribute to Diagnosis or Treatment? Isr Med Assoc J 2010;12:357-61.
8 *Shimoni Z, Rosenberg M, Amit L, et al. Chest Radiography Should Be Requested Only on Admission Based on Clinical Grounds. South Med J 2020;113:20-2.
9 Osman F, Williams I. Should the Lateral Chest Radiograph be Routinely Performed? Radiography 2014;20:162-6.
10 **Expert Panel on Thoracic Imaging, McComb BL, Chung JH, Crabtree TD et al. ACR Appropriateness Criteria Routine Chest Radiography. J Thorac Imaging 2016;31:W13-5.
11 Gagner M, Chiasson A. Preoperative Chest x-Ray Films in Elective Surgery: A Valid Screening Tool. Can J Surg 1990;33:271-4.
12 Quinlan C. Patient-Friendly Summary

of the ACR Appropriateness Criteria Routine Chest Radiography. J Am Coll Radiol 2018;15:e3.
13 Government of Western Australia. Diagnostic Imaging Pathways – Abdominal Plain X-Ray (Indications). 2017. Disponible sur : www.imagingpathways.health.wa.gov.au/index.php/imaging-pathways/gastrointestinal/miscellaneous/indications-of-plain-axr. Consulté le 15 avril 2020.
14 Haute Autorité de Santé. Indications et non-indications de la radiographie de l'abdomen sans préparation. 2017. Disponible sur : www.has-sante.fr/portail/upload/docs/application/pdf/2009-02/rapport_rx_asp.pdf. Consulté le 15 avril 2020.
15 The Royal College of Radiologists. iRefer. 2017. Disponible sur : www.rcr.ac.uk/clinical-radiology/being-consultant/rcrreferral-guidelines/about-irefer. Consulté le 15 avril 2020.

16 Ros PR, Huprich JE. ACR Appropriateness Criteria on Suspected Small-Bowel Obstruction. J Am Coll Radiol 2006;3:838-41.
17 Coursey CA, Casalino DD, Remer EM, et al. ACR Appropriateness Criteria Acute Onset Flank Pain--Suspicion of Stone Disease. Ultrasound Q 2012;28:227-33.
18 **Li Z, Zhang L, Liu X, et al. Diagnostic Utility of CT for Small Bowel Obstruction: Systematic Review and Meta-Analysis. PLoS One. 2019;14:e0226740.
19 Tseng H-J, Hanna TN, Shuaib W, et al. Imaging Foreign Bodies: Ingested, Aspirated, and Inserted. Ann Emerg Med 2015;66:570-82.e5.
20 Morris MS, Chu DI. Imaging for Inflammatory Bowel Disease. Surg Clin North Am. 2015;95:1143-58.

* à lire
** à lire absolument