



Disponible en ligne sur

ScienceDirect
www.sciencedirect.com

Elsevier Masson France

EM|consulte
www.em-consulte.com



RECOMMANDATIONS

Quand et comment rechercher une hypertension pulmonaire thromboembolique chronique (HTP-TEC) après une embolie pulmonaire ?



When and how to investigate chronic thrombo-embolic pulmonary hypertension after a pulmonary embolism?

**F. Parent^{a,b}, O. Sanchez^{c,*}, pour le groupe de travail
Recommandations de bonne pratique pour la prise en charge de la MVTE**

^a Service de pneumologie, faculté de médecine, centre de référence de l'hypertension pulmonaire, hôpital Bicêtre, université Paris-Sud, université Paris-Saclay, AP-HP, 94270 Le Kremlin Bicêtre, France

^b Inserm UMR S 999, hôpital Marie-Lannelongue, 92350 Le Plessis Robinson, France

^c Inserm UMRS 1140, service de pneumologie et de soins intensifs, hôpital Européen Georges-Pompidou, université Paris Descartes, Sorbonne Paris Cité, Assistance publique des Hôpitaux de Paris, 20, rue Leblanc, 75015 Paris, France

^d F-CRIN INNOVTE, 42055 St-Étienne cedex 2, France

Disponible sur Internet le 12 octobre 2019

Définition de l'HTP-TEC

L'HTP-TEC est définie par la présence d'une hypertension pulmonaire (HTP) pré-capillaire (PAPm \geq 25 mmHg et PAPO \leq 15 mmHg au cathétérisme cardiaque droit) due à une obstruction chronique des artères pulmonaires, plus ou moins proximale, par du matériel fibrino-cruorique après au moins 3 mois de traitement anticoagulant [1,2]. Elle appartient au groupe 4 de la classification internationale de l'HTP [1,2].

* Auteur correspondant.

Adresse e-mail : olivier.sanchez@aphp.fr (O. Sanchez).

Épidémiologie et prévalence de l'HTP-TEC après une embolie pulmonaire

Après une embolie pulmonaire (EP), les thrombi disparaissent pour la plupart en 10 à 21 jours, avec retour à une normalisation du flux sanguin pulmonaire et des paramètres hémodynamiques [3]. Cependant, chez une proportion de patients, les thrombi persistent et s'organisent en un matériel fibreux endovasculaire, adhérent aux parois vasculaires pulmonaires. Ainsi, il a été montré que 30 à 50 % des patients avaient une obstruction vasculaire résiduelle pulmonaire à la scintigraphie pulmonaire 1 an après une EP [4–6]. Un petit nombre de ces patients va développer une HTP, en rapport avec l'obstruction vasculaire pulmonaire résiduelle associée à l'installation progressive, sur plusieurs mois ou années, d'une atteinte vasculaire pulmonaire distale, comparable à celle de l'HTP idiopathique [7,8]. Cette HTP-TEC est une maladie rare mais constitue l'une des causes les plus fréquentes d'HTP. Elle représentait 11 % des cas incidents d'HTP diagnostiqués au Royaume Uni en 2014 [9]. La prévalence standardisée pour l'âge et le sexe (en cas/million d'habitants/an) de l'HTP-TEC était de 18,1 en Angleterre, 16,1 en Écosse et 15,1 au Pays de Galles en 2011 [10].

Un antécédent d'EP et de thrombose veineuse profonde (TVP) est rapporté par respectivement 75 % et 56 % des patients avec une HTP-TEC nouvellement diagnostiquée [11]. Une HTP-TEC peut cependant être diagnostiquée en l'absence d'antécédent thromboembolique. Plusieurs facteurs de risque d'HTP-TEC ont été identifiés (Tableau 1) [12,13].

En l'absence d'étude épidémiologique spécifique, l'incidence et la prévalence de l'HTP-TEC au décours d'un épisode de maladie thromboembolique veineuse (TVP) sont inconnues. Plusieurs études ont essayé d'estimer la fréquence de l'HTP-TEC au décours d'une EP [14–24]. L'élément limitant dans la plupart de ces études est l'absence de recherche systématique d'HTP au moment du diagnostic de l'EP dite aiguë, ce qui explique des fréquences variant entre 0,1 % et 9,1 % [2]. Récemment, une méta-analyse a été publiée, incluant 28 études de cohorte qui ont évalué la fréquence de l'HTP-TEC après une EP aiguë [25]. Une importante hétérogénéité entre les études a été retrouvée en raison de populations de patients très variables, de protocoles et de durées de suivi

très différents. Dans les 16 études (4047 patients), où l'HTP a été confirmée par un cathétérisme cardiaque, la fréquence de l'HTP-TEC est de 2,3 % [IC₉₅ % : 1,5–3,1] ; cependant dans certaines de ces 16 études, la population était sélectionnée (patients survivants à distance de l'EP aiguë, patients sans comorbidités majeures...). Si l'on ne considère que les études où les patients n'étaient pas sélectionnés, la fréquence de l'HTP-TEC confirmée hémodynamiquement n'est alors que de 0,56 % [IC₉₅ % : 0,13–0,98]. Dans les 12 autres études, où l'HTP-TEC était évaluée sur des critères échocardiographiques sans confirmation par cathétérisme cardiaque droit, la prévalence de l'HTP-TEC était nettement supérieure [9,1 % (IC₉₅ % : 4,1–14,0)]. De plus, il apparaît que, dans le suivi après une EP aiguë, la fréquence de survenue d'une HTP-TEC est plus élevée en cas de récurrence d'EP plutôt que d'un premier épisode d'EP (OR = 3,2 [IC₉₅ % : 1,7–5,9]), ou si l'EP est non provoquée comparativement à une EP provoquée (OR = 4,1 [IC₉₅ % : 2,1–8,2]).

Une des raisons expliquant la grande variation de prévalence est la difficulté de distinguer une EP « aiguë » d'une EP survenant sur une HTP-TEC pré-existante. Une seule étude a inclus des malades qui avaient eu une échocardiographie lors du diagnostic de l'épisode d'EP aigu [21]. Dans cette étude prospective, ayant inclus 146 patients, les 7 malades chez qui une HTP-TEC a été diagnostiquée au cours du suivi avaient une PAP systolique significativement plus élevée lors du diagnostic d'EP (70 ± 21 contre 41 ± 13 mmHg, $p = 0,0009$) et avaient tous des signes scanographiques d'HTP-TEC associés à des signes d'EP aiguë [21]. La première présentation d'une HTP-TEC peut donc mimer celle d'une EP aiguë [21]. Ces résultats ont été récemment confirmés dans une étude qui démontre qu'une PAPs > 50 mmHg au moment du diagnostic d'EP est un facteur de risque indépendant de présenter une HTP-TEC au décours de l'EP (HR 23,5 ; IC₉₅ % 2,7–207,6 ; $p = 0,005$) [26].

En France, environ 30 000 EP aiguës surviennent chaque année [27,28]. Si on considère que l'incidence de survenue d'une HTP-TEC est de 0,5 % après une EP, l'incidence annuelle en France devrait être de 150 nouveaux cas par an. Ce chiffre est sous-estimé puisque environ 150 patients bénéficient chaque année en France d'une thromboendarterectomie pulmonaire, et l'on sait que moins de 50 % des patients ayant une HTP-TEC sont opérables [11,29]. Cependant, arguer d'une incidence de 3 % est une probable surestimation, puisque cela impliquerait 900 nouveaux cas par an en France. Dans le registre français de l'HTP, le nombre de nouveaux patients diagnostiqués chaque année ayant une HTP-TEC est de 300, bien que ce registre ne soit pas complètement exhaustif [30].

Ces données suggèrent donc que l'estimation la plus réaliste de la fréquence de l'HTP-TEC au décours d'une EP est probablement entre 1 et 2 % [30].

Un dépistage systématique chez tous les patients au décours d'une EP n'est donc pas recommandé [1,2]. Un diagnostic rapide est néanmoins indispensable chez les malades symptomatiques au décours d'une EP car il s'agit d'une forme d'HTP potentiellement curable.

Enfin, le traitement anticoagulant à vie est recommandé chez les patients porteurs d'une HTP-TEC [1,31]. En l'absence de données, à l'heure actuelle, sur l'utilisation

Tableau 1 Facteurs de risque d'HTP-TEC. D'après [12,13].

<i>Conditions cliniques associées à une HTP-TEC</i>
Splénectomie
Dérivations ventriculo-atriales
Pace-maker
Cathéter veineux central à demeure
Maladies inflammatoires chroniques (ostéomyélites, maladies inflammatoires du tube digestif...)
<i>Facteurs de risque d'HTP-TEC après une EP</i>
ATCD thromboemboliques veineux
EP proximale
MVTE non provoquée
Âge

Tableau 2 Aspects scanographiques devant faire évoquer des séquelles thromboemboliques chroniques.

<p><i>Signes de thrombose chronique</i></p> <ul style="list-style-type: none"> Caillots marginés, sténose artérielle Occlusion complète avec artères de petite taille par rapport à la bronche satellite Interruption brutale (<i>pouching defect</i>) Images linéaires endoluminales (<i>webs, bands</i>) <p><i>Hypervascularisation systémique avec hypertrophie des artères bronchiques et/ou non bronchiques (mammaires internes, phréniques, intercostales)</i></p> <p><i>Perfusion mosaïque : les zones les plus denses ont une taille et un nombre de vaisseaux plus important que les régions hypodenses. La détection de la perfusion mosaïque peut être sensibilisée par certains post traitements (projection des intensités minimales)</i></p>
--

des AOD dans le traitement au long cours des HTP-TEC, il est recommandé de traiter ces patients par les AVK, avec un INR cible entre 2 et 3.

Quand penser à l'HTP-TEC ?

Au moment du diagnostic d'EP

Les résultats des études de Guérin et al. et Yang et al. [21,26] suggèrent que le diagnostic d'HTP-TEC doit être évoqué au moment du diagnostic d'EP chez les malades ayant :

- une PAPs > 50/60 mmHg ;
- une association d'images scanographiques évoquant des séquelles thromboemboliques chroniques associées aux thrombi aigus (Tableau 2).

Ces malades doivent bénéficier d'un suivi clinique et échocardiographique rapproché, 3 mois après le début du traitement anticoagulant curatif. En cas d'anomalies cliniques (dyspnée et/ou insuffisance cardiaque droite) et échocardiographiques suspects d'HTP (Fig. 1), il est recommandé de poursuivre les investigations diagnostiques à la recherche d'une HTP-TEC (cf. infra : algorithme diagnostique). Chez les malades les plus graves (insuffisance cardiaque droite clinique, dyspnée NYHA IV), ce délai peut être raccourci.

Au cours du suivi après une EP

Le diagnostic d'HTP-TEC doit être évoqué au cours du suivi après une EP, après 3 mois de traitement anticoagulant, chez les malades dyspnéiques et/ou qui présentent des signes cliniques d'insuffisance cardiaque droite a fortiori s'il existe des facteurs de risque d'HTP-TEC (antécédent de MVTE, MVTE non provoquée, âge).

Chez les malades les plus graves (insuffisance cardiaque droite clinique, dyspnée NYHA IV), ce délai peut être raccourci.

Comment rechercher une HTP-TEC ?

Le diagnostic d'HTP-TEC repose sur la mise en évidence après au moins 3 mois de traitement anticoagulant curatif (Fig. 2) :

- d'une HTP pré-capillaire (PAPm \geq 25 mmHg et PAPO \leq 15 mmHg) au cathétérisme cardiaque droit ;
- d'anomalies de perfusion pulmonaire associées à une ventilation normale (défauts perfusionnels mismatchés) détectées sur une scintigraphie pulmonaire V/Q, confirmée par la mise en évidence d'une obstruction artérielle pulmonaire sur un angioscanner thoracique ou une angiographie pulmonaire.

En cas de suspicion d'HTP-TEC, il est recommandé de réaliser en première intention une échocardiographie afin de rechercher une HTP et une scintigraphie pulmonaire V/Q planaire afin de rechercher des anomalies de la perfusion pulmonaire. Les recommandations de l'ESC suggèrent d'évaluer la probabilité échocardiographique d'HTP (haute, intermédiaire, faible) sur la base de la mesure de la vitesse du flux de régurgitation tricuspide (V_{IT}) et sur la présence de variables échocardiographiques additionnelles évocatrices d'HTP (Fig. 1) [2].

En cas de probabilité échocardiographique intermédiaire ou forte, il est recommandé de réaliser un cathétérisme cardiaque droit pour confirmer le diagnostic d'HTP en adressant le patient dans un centre expert.

La scintigraphie pulmonaire V/Q planaire est recommandée comme examen d'imagerie de première intention en cas de suspicion d'HTP-TEC. Une étude prospective a comparé les performances diagnostiques de la scintigraphie pulmonaire V/Q planaire et de l'angio-TDM thoracique chez 227 patients suspects d'HTP-TEC confirmée chez 78 malades (34 %) [32]. Cette étude montre que la sensibilité et la valeur prédictive négative de la scintigraphie planaire sont nettement supérieures à celles de l'angio-TDM thoracique (sensibilité : 96 à 97 % vs 51 % ; VPN : 98 % vs 80 %, respectivement) [32]. La spécificité de la scintigraphie est en revanche un peu inférieure (90 à 95 % vs 99 %, respectivement) [32]. En d'autres termes, une scintigraphie pulmonaire normale exclut le diagnostic d'HTP-TEC alors qu'un angio-TDM thoracique normal ne le permet pas.

En cas d'anomalies scintigraphiques, avec présence de défauts de perfusion mismatchés [2], il est recommandé de confirmer la présence d'une obstruction artérielle pulmonaire par un angio-TDM thoracique et/ou une angiographie pulmonaire en adressant le patient dans un centre expert [1,2].

Les signes d'HTP-TEC à l'angio-TDM thoracique sont une occlusion vasculaire pulmonaire complète, des *bands*, des *webs*, ou des irrégularités de la paroi en rapport avec des thrombi marginés. Les autres signes TDM évocateurs d'HTP-TEC sont une perfusion mosaïque et une hypervascularisation bronchique (Tableau 2).

L'angiographie pulmonaire cherche à mettre en évidence une obstruction complète artérielle pulmonaire, des *webs*, des *bands*, des irrégularités de paroi artérielle pulmonaire, des sténoses et des dilatations artérielles pulmonaires.

L'angio-IRM thoracique, l'angioscopie, l'échographie endovasculaire et la tomoscintigraphie pulmonaire sont des

Vitesse d'insuffisance tricuspidale (m/s)	Autres signes échographiques d'HTP	Probabilité d'HTP à l'échographie cardiaque
≤ 2,8 ou non mesurable	Non	Bas
≤ 2,8 ou non mesurable	Oui	Intermédiaire
2,9-3,4	Non	
2,9-3,4	Oui	Haut
> 3,4	Non requis	

A. Ventricules	B. Artère pulmonaire	C. Veines cave et atriale droites
Rapport du diamètre basal ventricule droit/ventricule gauche (VG) >1,0	Temps d'accélération du flux d'éjection pulmonaire < 105 m/s et/ou « notch » (encoche) mésosystolique)	Diamètre de la veine cave inférieure > 21 mm avec diminution de son collapsus inspiratoire (< 50 % lors du « sniff test » ou < 20 % en inspiration normale)
Inversion ou aplatissement de la courbure du septum interventriculaire (index d'excentricité du VG > 1,1 en systole et/ou en diastole)	Vitesse protodiastolique de régurgitation pulmonaire > 2,2 m/s	Surface de l'oreillette droite (télésystole) > 18 cm ²
	Diamètre de l'artère pulmonaire > 25 mm	

Figure 1. a : probabilité échocardiographique d'HTP ; b : autres signes échocardiographiques évocateurs d'HTP.

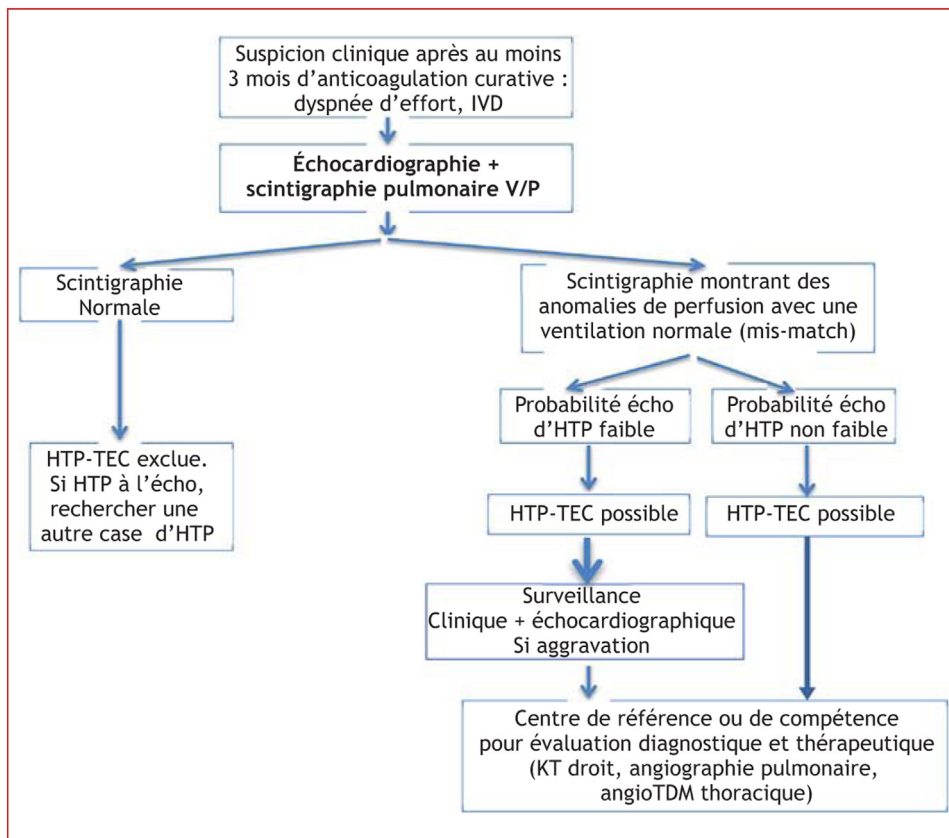


Figure 2. Algorithme diagnostique d'une HTP-TEC. IVD : insuffisance ventriculaire droite ; V/Q : ventilation/perfusion ; HTP : Hypertension pulmonaire ; HTP-TEC : hypertension pulmonaire thromboembolique chronique.

techniques d'imagerie nouvelles nécessitant une évaluation spécifique plus large dans le domaine de l'HTP-TEC.

Certains patients, souvent ceux ayant une importante obstruction résiduelle unilatérale, présentent une hémodynamique normale au repos. Ces patients, s'ils sont symptomatiques, doivent être évalués de la même façon que des patients ayant une HTP-TEC, être adressés à un centre de référence, afin de compléter l'évaluation (recherche d'HTP d'effort) et de discuter la thérapeutique la plus adaptée [1].

R14.1 – Il est recommandé de ne pas réaliser de dépistage systématique d'HTP-TEC chez tous les patients au décours d'une EP (Grade 1–).

R14.2 – Il est suggéré d'évoquer le diagnostic d'HTP-TEC au moment du diagnostic de l'EP chez les malades ayant à l'échocardiographie une PAPs > 50/60 mmHg et/ou des images scannographiques évoquant des séquelles thromboemboliques chroniques associées aux thrombi aigus (Grade 2+).

R14.3 – Au décours d'une EP, il est recommandé de réaliser une échocardiographie et une scintigraphie pulmonaire V/Q planaire afin de rechercher une HTP-TEC en cas de dyspnée d'effort persistante, et/ou de signes d'insuffisance cardiaque droite après au moins 3 mois d'anticoagulant (Grade 1+).

R14.4 – Si l'échocardiographie et la scintigraphie pulmonaire V/Q planaire sont en faveur du diagnostic HTP-TEC, il est recommandé de confirmer le diagnostic dans un centre expert, en réalisant un cathétérisme cardiaque droit et une angiographie pulmonaire et/ou un angio-TDM thoracique (Grade 1+).

11.1.5 Il est recommandé un traitement anticoagulant par AVK (INR 2-3) pour une durée indéfinie chez les patients porteurs d'une HTP-TEC (Grade 1+).

Déclaration de liens d'intérêts

Au cours des 5 dernières années, Florence Parent a perçu des honoraires ou financements pour participation à des congrès, communications, actions de formation, participation à des groupes d'experts, de la part des laboratoires Léo, Bayer. Au cours des 5 dernières années, Florence Parent a été investigateur coordonnateur d'études cliniques promues par les laboratoires Léo, Bayer.

Au cours des 5 dernières années, Olivier Sanchez a perçu des honoraires ou financements pour participation à des congrès, communications/actions de formation/conseil/participation à des groupes d'experts/travaux de recherche, de la part des laboratoires Bayer ; BMS-Pfizer ; MSD ; Léo Pharma ; Sanofi Aventis. Au cours des 5 dernières années, Olivier Sanchez a été investigateur principal/coordonnateur/responsable scientifique d'études cliniques promues par les laboratoires Bayer ; MSD.

Références

- [1] Konstantinides SV. 2014 ESC Guidelines on the diagnosis and management of acute pulmonary embolism. *Eur Heart J* 2014;35:3145–6.
- [2] Galie N, Humbert M, Vachiery JL, et al. 2015 ESC/ERS Guidelines for the diagnosis and treatment of pulmonary hypertension: The Joint Task Force for the Diagnosis and Treatment of Pulmonary Hypertension of the European Society of Cardiology (ESC) and the European Respiratory Society (ERS): Endorsed by: Association for European Paediatric and Congenital Cardiology (AEPC), International Society for Heart and Lung Transplantation (ISHLT). *Eur Respir J* 2015;46:903–75.
- [3] Dalen JE, Banas Jr JS, Brooks HL, et al. Resolution rate of acute pulmonary embolism in man. *N Engl J Med* 1969;280:1194–9.
- [4] Sanchez O, Helley D, Couchon S, et al. Perfusion defects after pulmonary embolism: risk factors and clinical significance. *J Thromb Haemost* 2010;8:1248–55.
- [5] Nijkeuter M, Hovens MM, Davidson BL, et al. Resolution of thromboemboli in patients with acute pulmonary embolism: a systematic review. *Chest* 2006;129:192–7.
- [6] Wartski M, Collignon MA. Incomplete recovery of lung perfusion after 3 months in patients with acute pulmonary embolism treated with antithrombotic agents. THESEE Study Group. Tinzaparin ou Heparin Standard: Evaluation dans l'Embolie Pulmonaire Study. *J Nucl Med* 2000;41:1043–8.
- [7] Moser KM, Bloor CM. Pulmonary vascular lesions occurring in patients with chronic major vessel thromboembolic pulmonary hypertension. *Chest* 1993;103:685–92.
- [8] Simonneau G, Torbicki A, Dorfmüller P, et al. The pathophysiology of chronic thromboembolic pulmonary hypertension. *European Respir Rev* 2017;26:160112.
- [9] 2015; TNICNAoPHafhcdnucPn-p-h-a-rp. National Audit of Pulmonary Hypertension 2017. 2015.
- [10] 2012; TNICNAoPHafhcdnucPn-p-h-a-rp. National Audit of Pulmonary Hypertension 2012. 2012.
- [11] Pepke-Zaba J, Delcroix M, Lang I, et al. Chronic thromboembolic pulmonary hypertension (CTEPH): results from an international prospective registry. *Circulation* 2011;124:1973–81.
- [12] Bonderman D, Jakowitsch J, Adlbrecht C, et al. Medical conditions increasing the risk of chronic thromboembolic pulmonary hypertension. *Thromb Haemost* 2005;93:512–6.
- [13] Bonderman D, Wilkens H, Wakounig S, et al. Risk factors for chronic thromboembolic pulmonary hypertension. *Eur Respir J* 2009;33:325–31.
- [14] Pengo V, Lensing AW, Prins MH, et al. Incidence of chronic thromboembolic pulmonary hypertension after pulmonary embolism. *N Engl J Med* 2004;350:2257–64.
- [15] Becattini C, Agnelli G, Pesavento R, et al. Incidence of chronic thromboembolic pulmonary hypertension after a first episode of pulmonary embolism. *Chest* 2006;130:172–5.
- [16] Miniati MMS, Bottai M, Scoscia E, et al. Survival and restoration of pulmonary perfusion in a long-term follow-up of patients after acute pulmonary embolism. *Medicine (Baltimore)* 2006;85:253–62.
- [17] Surie S, Gibson NS, Gerdes VE, et al. Active search for chronic thromboembolic pulmonary hypertension does not appear indicated after acute pulmonary embolism. *Thromb Res* 2010;125:e202–5.
- [18] Klok FA, van Kralingen KW, van Dijk AP, et al. Prospective cardiopulmonary screening program to detect chronic thromboembolic pulmonary hypertension in patients after acute pulmonary embolism. *Haematologica* 2010;95:970–5.
- [19] Poli D, Miniati M. The incidence of recurrent venous thromboembolism and chronic thromboembolic pulmonary hypertension following a first episode of pulmonary embolism. *Curr Opin Pulm Med* 2011;17:392–7.

- [20] Held M, Hesse A, Gott F, et al. A symptom-related monitoring program following pulmonary embolism for the early detection of CTEPH: a prospective observational registry study. *BMC Pulm Med* 2014;14:141.
- [21] Guerin L, Couturaud F, Parent F, et al. Prevalence of chronic thromboembolic pulmonary hypertension after acute pulmonary embolism. Prevalence of CTEPH after pulmonary embolism. *Thromb Haemost* 2014;112:598–605.
- [22] Giuliani L, Piccinino C, D'Armini MA, et al. Prevalence of undiagnosed chronic thromboembolic pulmonary hypertension after pulmonary embolism. *Blood Coagul Fibrinolysis* 2014;25:649–53.
- [23] Klok FA, Dzikowska-Diduch O, Kostrubiec M, et al. Derivation of a clinical prediction score for chronic thromboembolic pulmonary hypertension after acute pulmonary embolism. *J Thromb Haemost* 2016;14:121–8.
- [24] Konstantinides SV, Vicaut E, Danays T, et al. Impact of thrombolytic therapy on the long-term outcome of intermediate-risk pulmonary embolism. *J Am Coll Cardiol* 2017;69:1536–44.
- [25] Ende-Verhaar YM, Cannegieter SC, Vonk Noordegraaf A, et al. Incidence of chronic thromboembolic pulmonary hypertension after acute pulmonary embolism: a contemporary view of the published literature. *Eur Respir J* 2017;49 [1601792].
- [26] Yang S, Yang Y, Zhai Z, et al. Incidence and risk factors of chronic thromboembolic pulmonary hypertension in patients after acute pulmonary embolism. *J Thorac Dis* 2015;7:1927–38.
- [27] Olié VCF, Lamarche-Vadel A. La maladie veineuse thromboembolique : patients hospitalisés et mortalité en France en 2010. *Bull Epidemiol Hebd* 2013;33–34:417–24.
- [28] Oger E. Incidence of venous thromboembolism: a community-based study in Western France. EPI-GETBP Study Group. Groupe d'Etude de la Thrombose de Bretagne Occidentale. *Thromb Haemost* 2000;83:657–60.
- [29] Mercier O, Fadel E, Mussot S, et al. Surgical treatment of chronic thromboembolic pulmonary hypertension. *Presse Med* 2014;43:994–1007.
- [30] Simonneau G, Hoepfer MM. Evaluation of the incidence of rare diseases: difficulties and uncertainties, the example of chronic thromboembolic pulmonary hypertension. *Eur Respir J* 2017;49 [1602522].
- [31] Kim NH, Delcroix M, Jenkins DP, et al. Chronic thromboembolic pulmonary hypertension. *J Am Coll Cardiol* 2013;62:D92–9.
- [32] Tunariu N, Gibbs SJ, Win Z, et al. Ventilation-perfusion scintigraphy is more sensitive than multidetector CTPA in detecting chronic thromboembolic pulmonary disease as a treatable cause of pulmonary hypertension. *J Nucl Med* 2007;48:680–4.